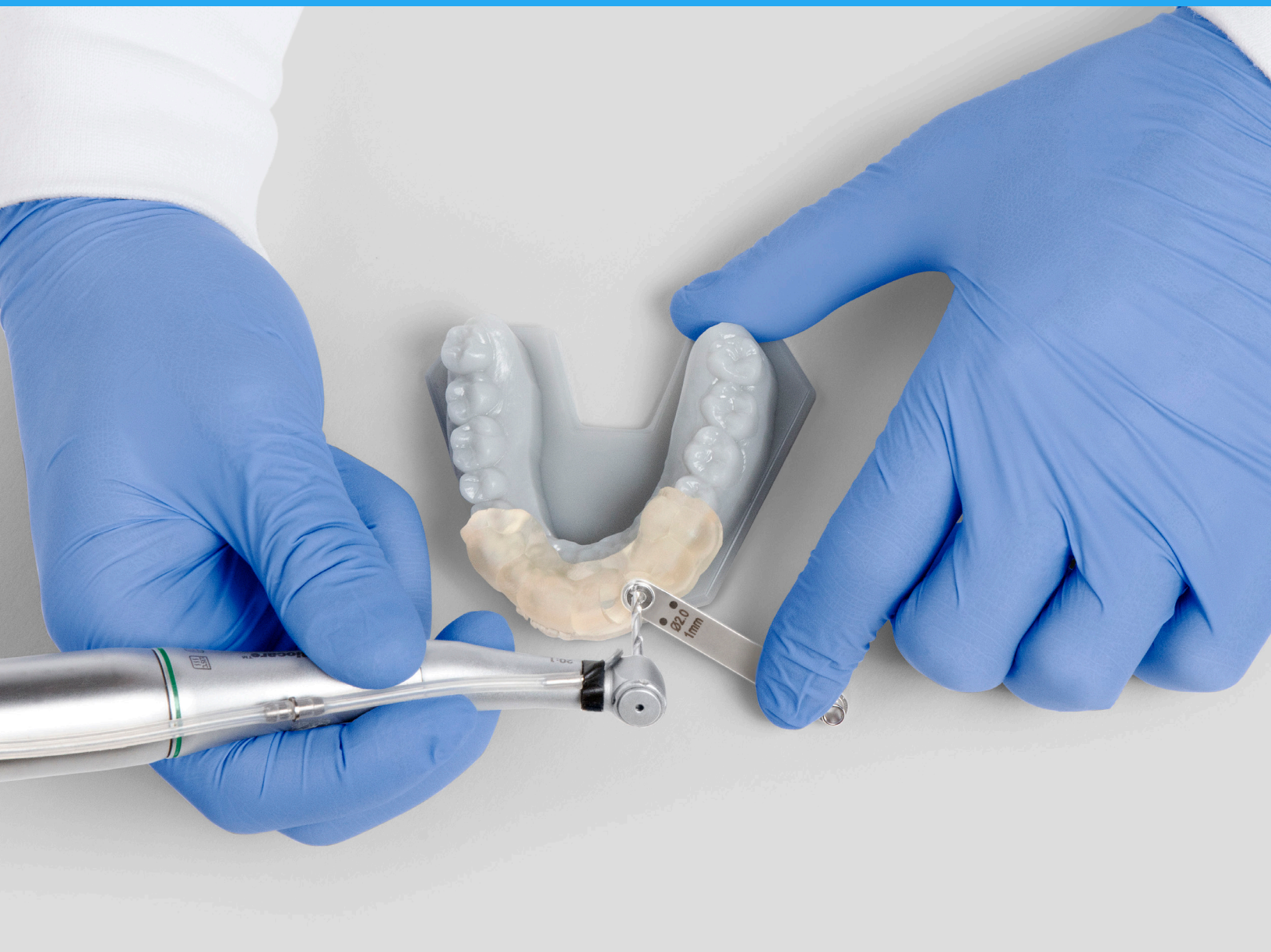



LIVRE BLANC FORMLABS :

Mise en œuvre d'une imprimante 3D de bureau en implantologie numérique

N.B. : La numérotation du schéma dentaire retenue dans le présent papier est celle traditionnellement adoptée aux États-Unis (dite « Universal Numbering System »). Dans un souci de fluidité de lecture, le numéro international correspondant a été systématiquement indiqué entre crochets.

Daniel WHITLEY, Doctorat en chirurgie dentaire (DDS, États-Unis)

Sompop BENCHARIT, Doctorat en biologie bucco-dentaire, Doctorat en chirurgie dentaire, Mastère de sciences, Fellow du Collège américain des praticiens de médecine (PhD, DDS, MS, FACP, États-Unis)

formlabs.com

formlabs 

Sommaire

Extrait	3
Les auteurs	3
Introduction	4
Étude du degré de précision	7
Cas clinique	8
Discussion.	13
Conclusion	15
Bibliographie	17

Extrait

En chirurgie implantaire, la planification des phases chirurgicales assistée par ordinateur et les interventions guidées assistées par ordinateur assurent une mise en place des implants dentaires de très grande précision, et contribuent à une meilleure prévisibilité des résultats prothétiques qu'en chirurgie implantaire classique non guidée. Toutefois, seul un petit nombre de cliniciens y ont recours en raison du coût élevé des systèmes de fabrication des guides chirurgicaux actuellement disponibles sur le marché. Ce protocole, qui met en œuvre des guides chirurgicaux CFAO imprimés en résine biocompatible sur une imprimante 3D de bureau premier prix, a été reproduit en utilisant la résine Dental SG du fabricant américain Formlabs sur son imprimante Form 2, imprimante 3D de bureau par stéréolithographie (SLA), et réalisé dans le cadre d'une situation clinique. Il a été observé que la déviation entre la position planifiée de l'implant et sa position finale était cliniquement négligeable, et largement comprise dans la fourchette de précision moyenne des produits d'impression tridimensionnelle industriels actuellement mis à la disposition des praticiens dentaires. Ces résultats donnent tout son sens à l'argument selon lequel il est possible d'obtenir des impressions tridimensionnelles précises sur l'imprimante Form 2, qui peuvent être utilisées pour placer précisément des implants dentaires vers des résultats cliniquement acceptables.

Les auteurs

Daniel WHITLEY, docteur en chirurgie dentaire (DDS) (Université d'état de Caroline du Nord – Chapel Hill (UNC)), licencié ès biologie (Université d'état de Caroline du Nord (NCSSU)). Membre de l'Association dentaire américaine (ADA), de l'Académie de dentisterie générale (AGD), de la Société de dentisterie de Caroline du Nord (NCDS), de la Société de dentisterie du 5e district (5DDS) et du comité exécutif de la Société dentaire du Centre-Est (ECDS). Également membre du Congrès international d'implantologie buccale (ICOI), il s'intéresse tout particulièrement à la conception et à la fabrication assistées par ordinateur (CFAO) et à la dentisterie numérique appliquée à l'amélioration des soins de santé. Il travaille actuellement dans un cabinet privé de Greenville, en Caroline du Nord, aux États-Unis.

Dr. Sompop BENCHARIT, doctorat en biologie bucco-dentaire, doctorat en chirurgie dentaire, maître de sciences, Fellow du Collège américain des praticiens de médecine (FACP), Diplomate du Conseil américain de prosthodontie (ABPros), Fellow du Collège américain de prosthodontie (AColPros). Il fait partie des rares scientifiques cliniciens à être à la fois docteurs ès sciences et praticiens dentaires spécialisés en

prosthodontie (ou odontologie prothétique) agréés par l'ABPros. Sompop BENCHARIT est un chercheur en biologie structurale spécialisé dans la radiocristallographie des protéines. Ses travaux de recherche se concentrent sur l'application de la biologie structurale aux maladies humaines, tout particulièrement au rôle des protéines de signalisation impliquées dans le développement des vaisseaux et des os, et sur la protéomique et la microbiomique salivaires d'origine pathologique. Il est membre du comité de rédaction ou réviseur de nombreuses revues scientifiques et dentaires internationales, et notamment rédacteur académique de PLOS ONE et membre du comité de rédaction de Scientific Reports.

Les auteurs tiennent à remercier Gideon BALLOCH, Meghan MAUPIN, Eric ARNDT, docteur en science et génie des matériaux, et Timur SENGUEN, docteur en chimie, de leurs contributions respectives au présent livre blanc. Photographie : CHRON.

Introduction

La mise en œuvre correcte de guides chirurgicaux tend à améliorer les résultats cliniques des interventions de chirurgie dentaire, en facilitant une planification détaillée pré-implantaire et une mise en place précise des corps d'implants. Le design prothétique final peut être utilisé durant la planification pré-implantaire pour déterminer le positionnement approprié de l'implant ostéo-intégré, par le recours à une technique appelée « tomographie volumique numérisée par faisceau conique » (*cone-beam computed tomography* – CBCT [appelée couramment « *cône beam* » également]), destinée à évaluer la topographie osseuse et à identifier les structures anatomiques¹. L'utilisation de guides contribue à contourner les difficultés décisionnelles et l'incertitude péri-opératoires, et à réduire les temps intra-opératoires².

Par ailleurs, l'utilisation de guides permet une mise en place des implants considérablement plus précise que ne le permettent les techniques dites « à main levée »³. Dans les interventions de chirurgie implantaire à main levée, l'écart entre la position réelle de l'implant et la position planifiée est en moyenne de 2,0 – 2,5 mm, et peut atteindre 8 mm⁴. Les études montrent, et ce même dans le cas des chirurgiens les plus expérimentés, que la position finale de l'implant dévie de la position idéale dans la majorité des cas de pose classique à main levée⁵. L'utilisation de guides peut contribuer à éviter divers résultats indésirables, de la blessure iatrogène à un résultat esthétique inacceptable⁶.

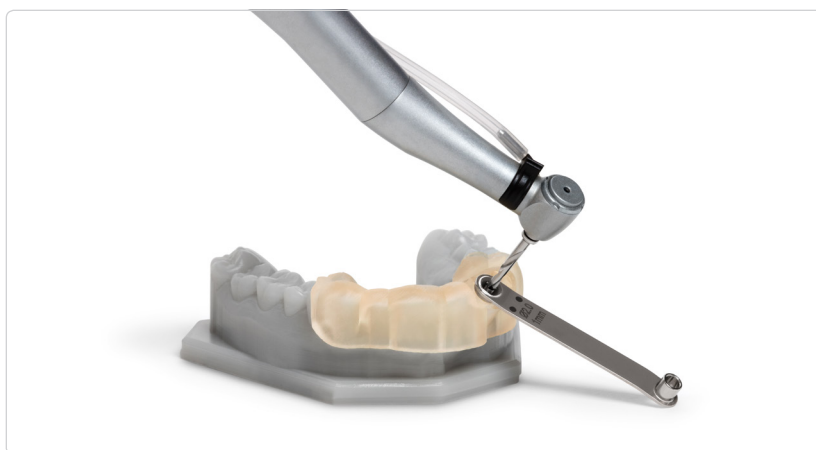En conséquence, divers types de guides ont été mis au point pour diriger le forage et la mise en place du corps de l'implant à l'endroit désiré⁷. Les trois principaux types de guides sont (i) les guides non contraignants, (ii) les guides partiellement contraignants, et (iii) les guides contraignants.

TYPES DE GUIDES CHIRURGICAUX

Un **guide non contraignant** est le type de guide le moins précis : il donne au chirurgien une idée du positionnement désiré de la prothèse, sans toutefois contraindre l'angulation ni la profondeur de forage. Un **guide partiellement contraignant** tend à contribuer à obtenir un degré de précision légèrement plus élevé du fait qu'il dirige entièrement le foret pilote, mais les forets subséquents doivent être maniés à main levée en se fondant sur l'ostéotomie initiale

Un **guide contraignant** contraint entièrement l'ensemble des angulations et la profondeur du forage : il s'agit du type de guide chirurgical le

Fig. 1 : Les guides chirurgicaux CFAO contraignent entièrement l'angulation et la profondeur de forage, et sont conçus à partir des données CBCT et des données d'imagerie optique intra-buccale du patient, sur le logiciel de planification implantaire.



plus précis. Deux types de guides contraignants couramment mis en œuvre sont les guides issus d'empreintes et les guides à conception et fabrication assistées (CFAO). **Les guides chirurgicaux issus d'empreintes** sont conçus à l'aide de sondage parodontal et de radiographies rétro-alvéolaires, en utilisant des techniques de fabrication analogique conventionnelles telles que le thermoformage de matière plastique sur des modèles physiques⁷.

Les guides CFAO sont fabriqués à partir des données du patient, obtenues par tomographie volumique numérisée à faisceau conique (CBCT), et d'un modèle du projet prothétique final⁷. Une imagerie optique précise de la dentition du patient peut être incorporée après la planification de la procédure implantaire.

AVANTAGES DES GUIDES CHIRURGICAUX CFAO

Les guides CFAO se sont avérés être les plus performants pour arriver à une précision optimale de la mise en place des implants dentaires, considérablement plus élevée que lors du recours aux techniques à main levée, et également plus performants, de façon mesurable, que les guides issus d'empreintes. Il a été constaté que les interventions implantaires qui mettent en œuvre un guide chirurgical issu d'une empreinte peuvent

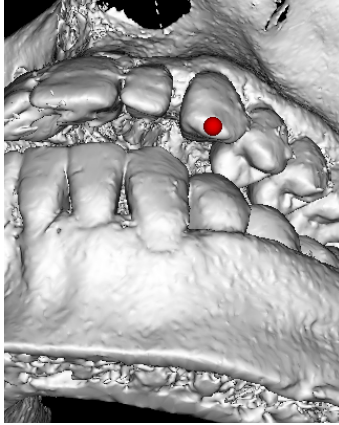
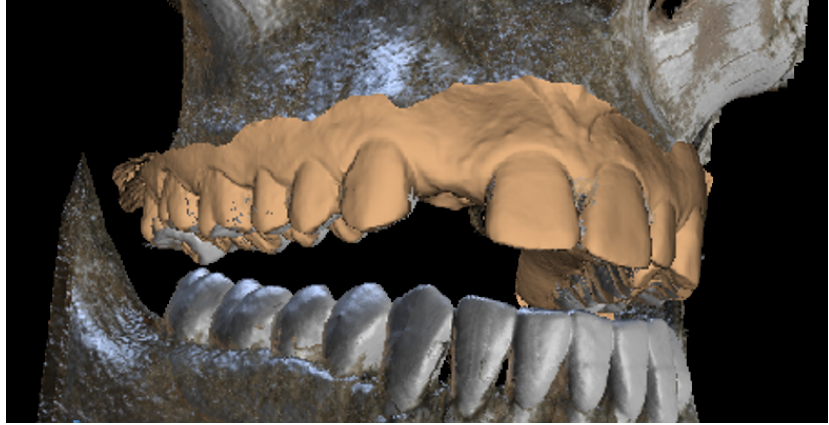


Fig. 2 : La combinaison des données de CBCT et d'imagerie optique intra-buccale facilite la précision et le niveau de détail de la planification pré-implantaire.



donner lieu à un écart moyen de 1,5 mm entre la position réelle de l'implant et la position planifiée, et à une déviation moyenne de 8 ° entre l'angulation réelle et l'angulation planifiée². En comparaison, les interventions réalisées à l'aide de guides CFAO permettent d'arriver à un degré de précision constant, à 1 mm au plus du positionnement de l'implant au point d'entrée et 5 ° de l'angulation désirée⁴. Il a été démontré qu'une précision de placement implantaire de 0,1 mm pouvait être réalisée⁷.

Par ailleurs, la saisie des données CBCT du patient dans un logiciel avancé de planification implantaire peut réduire la durée de l'intervention et améliorer les résultats cliniques en assurant l'efficacité de la planification pré-implantaire tout au long du processus de conception du guide. Cette démarche donne lieu à des procédures chirurgicales moins invasives et à des résultats prothétiques optimaux¹. Elle réduit en outre le nombre de décisions intra-opératoires nécessaires, et, de fait, rend les interventions plus aisées et plus rapides. Autres avantages : préservation des structures anatomiques et examen rigoureux des structures anatomiques et de la topographie osseuse. Enfin, cette démarche permet aux chirurgiens implantologues d'intervenir en toute confiance.

En dépit des avantages, indiscutables, qu'offre la mise en œuvre de guides CFAO, le taux d'utilisation reste faible : le coût élevé des systèmes de transformation additive a réservé – jusqu'ici – l'utilisation de la technologie d'impression tridimensionnelle aux grands cabinets dentaires privés^{7,8}.

Nous entendons démontrer qu'un système d'impression 3D de bureau pourrait (i) imprimer avec précision des guides chirurgicaux, et (ii) donner des résultats cliniques acceptables. Nous avons procédé à cette démonstration à l'appui d'un cas clinique, en mettant en œuvre l'imprimante de bureau 3D par stéréolithographie (SLA) du fabricant américain Formlabs, Form 2, et sa résine photopolymère biocompatible, Dental SG.

PRÉCISION D'IMPRESSION À PARTIR D'UN MODÈLE TRIDIMENSIONNEL

■ ± 50 microns

■ ± 100 microns

■ ± 200 microns



Étude du degré de précision

Les guides chirurgicaux CFAO doivent être produits dans le respect absolu de tolérances dimensionnelles serrées pour une mise en œuvre utile en clinique. Si l'on pose comme hypothèse que le modèle du guide chirurgical envoyé à l'impression a été conçu de la manière attendue, l'on estime généralement que le guide chirurgical s'adaptera confortablement à la dentition ou à la gencive édentée du patient si 80 % de la surface occlusale et des implants chirurgicaux ne dévient pas de plus de ± 100 microns du modèle conçu. Pour commencer, nous avons vérifié la faisabilité de cette étape en utilisant la résine Dental SG dans l'imprimante Form 2, avant de valider quantitativement la mise en place au cours de l'étude clinique.

Dans un souci de rigueur, nous avons vérifié que les guides chirurgicaux imprimés en résine Dental SG avec l'imprimante Form 2 répondent à cet impératif – voire, le surpassent –, et imprimé à plusieurs reprises avec diverses imprimantes un jeu de 6 guides chirurgicaux (4 guides pour l'arcade dentaire complète, et 2 modèles pour un quart d'arcade). Au total, 84 guides chirurgicaux ont été ainsi produits, nettoyés, durcis, enlevés de leurs structures supports, puis numérisés au moyen du scanner d'orthodontie D900 de la société 3Shape.

Une fois scanné, chaque modèle a été comparé à son fichier STL, et une carte différentielle a été produite à l'aide de l'analyseur Convince (3Shape). Seuls les zones occlusales et les implants chirurgicaux ont été inclus pour s'assurer que seules les sections pertinentes des guides chirurgicaux étaient utilisées pour ces calculs.

En moyenne, ~ 93 % des surfaces occlusales et des éléments chirurgicaux se sont avérés se trouver dans la fourchette de tolérance de ± 100 microns, ce qui va clairement au-delà de l'impératif défini. Dès lors que l'on tient compte de la déviation standard de ces calculs (± 5 %), l'intervalle de 2 σ de la distribution prédit que ~ 95 % des guides chirurgicaux produits de cette manière répondent à la tolérance de ± 100 microns. Ces résultats laissent à penser que l'utilisation d'une imprimante Form 2 avec la résine Dental SG, en respectant précisément la technique de finition, permettra de produire des guides chirurgicaux opérationnels dans pratiquement tous les cas.

Cas clinique

Afin de déterminer empiriquement si cette qualité d'impression pouvait produire des résultats cliniques acceptables, nous avons procédé dans le cadre d'un cas clinique.

HISTORIQUE ET EXAMEN CLINIQUE

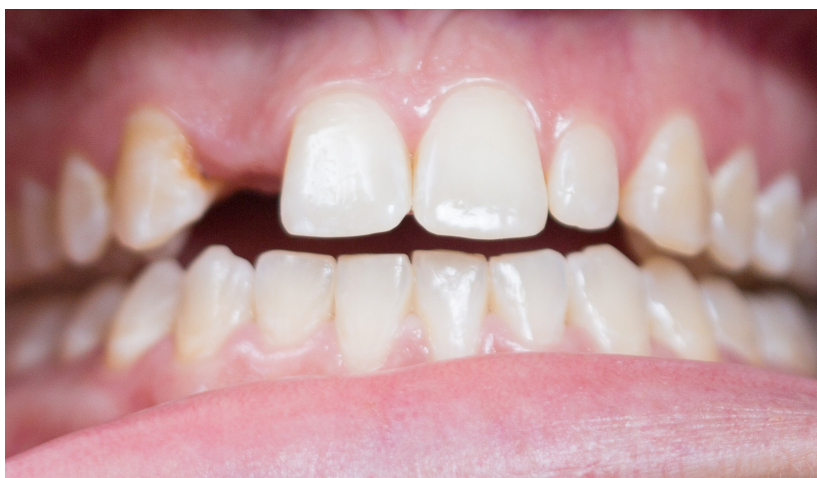Une jeune femme de 26 ans, en bonne santé, est venue en consultation avec la demande suivante : « J'aimerais avoir quelque chose de plus définitif pour remplacer ma dent manquante et faire une fois pour toutes quelque chose pour la petite dent de l'autre côté. » Cette patiente présentait une anodontie de l'incisive latérale supérieure droite (n° 7) [12] et une dysharmonie dento-dentaire de Bolton au niveau de l'incisive latérale supérieure gauche (n° 10) [22]. Elle avait suivi précédemment un traitement orthodontique, et présentait une attelle de rétention fixe au niveau des incisives supérieures (n° 8 et n° 9) [11 et 21] pour préserver l'espace au niveau de la n° 7 [12] en vue d'un implant, et un appareil amovible avec crochets de type Hawley au niveau de la n° 7 [12] en Pontic en remplacement temporaire de cette dent à des fins esthétiques. Un plan de traitement visant un implant au niveau de la n° 7 [12], une facette sur la n° 10 [22], un composite mésio-lingual sur la n° 6 [13] et un composite distro-lingual sur la n° 8 [11], a été mis au point et approuvé par la patiente. Il a été décidé de poser l'implant en premier, puis de mettre à profit le temps d'intégration de l'implant pour traiter les lésions carieuses.

PRÉ-TRAITEMENT : ANALYSE DU SOURIRE, PRISE D'EMPREINTE NUMÉRIQUE, EXAMEN RADIOLOGIQUE

À l'appui de techniques d'analyse numérique du sourire, nous avons déterminé les dimensions idéales des incisives latérales de la patiente, et un wax-up de diagnostic a été réalisé. Une image préopératoire CBCT a été prise à l'aide de l'Orthophos XG 3D de la société Sirona

Fig. 3 : Examen préopératoire

La patiente présentait une anodontie de la n° 7 [12] et souhaitait remplacer la dent manquante de façon définitive par un implant.



(Sirona Dental, Bensheim, Allemagne). Les arcades de la patiente ont été positionnées de sorte à obtenir une séparation d'environ 3 à 4 mm entre les surfaces occlusales maxillaires et mandibulaires pour réduire au maximum les artefacts liés aux restaurations existantes.

L'examen de l'imagerie CBCT, réalisé à l'aide du logiciel de planification implantaire Blue Sky Bio, a révélé une crête osseuse fine, d'environ 5 à 6 mm d'épaisseur au plus. Sans guide de forage, cette procédure se serait avérée très difficile à mener de façon prévisible sans avoir à recourir à une greffe. En l'occurrence, l'utilisation d'un guide de forage extrêmement précis imprimé en tridimensionnel nous a assuré de pouvoir mener à bien cette procédure de manière prévisible.

INTÉGRATION DES DONNÉES ANATOMIQUES, DÉTERMINATION DE LA POSITION DE L'IMPLANT ET CONCEPTION DU GUIDE CHIRURGICAL

Un implant virtuel a été créé en reprenant les dimensions d'un implant Eztetic de Zimmer (Zimmer Eztetic 3,1 mm x 11,5 mm, Zimmer Biomet Dental, Palm Beach Gardens, Floride, États-Unis), et une dent virtuelle a été conçue en reprenant les dimensions du wax-up. Nous avons choisi la gamme d'implants Eztetic de Zimmer Biomet Dental afin de conserver

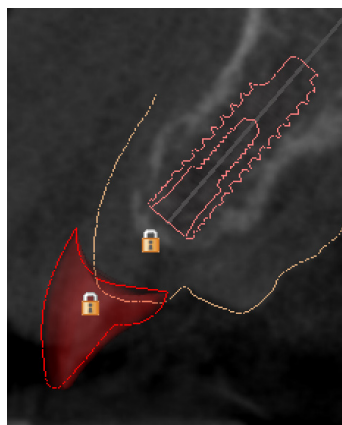
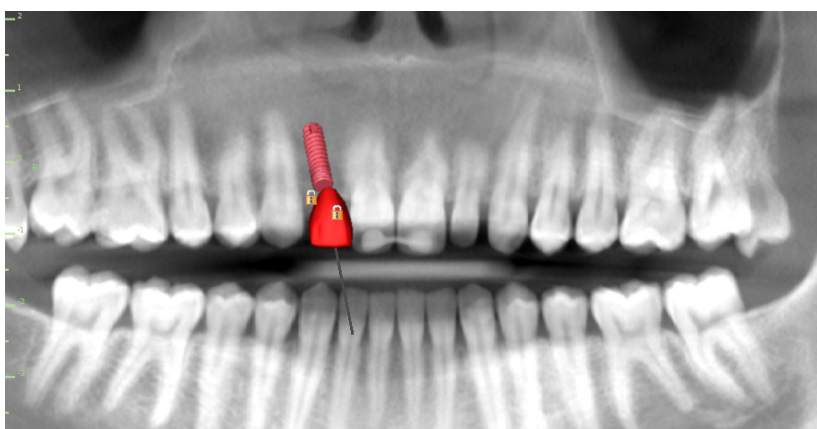
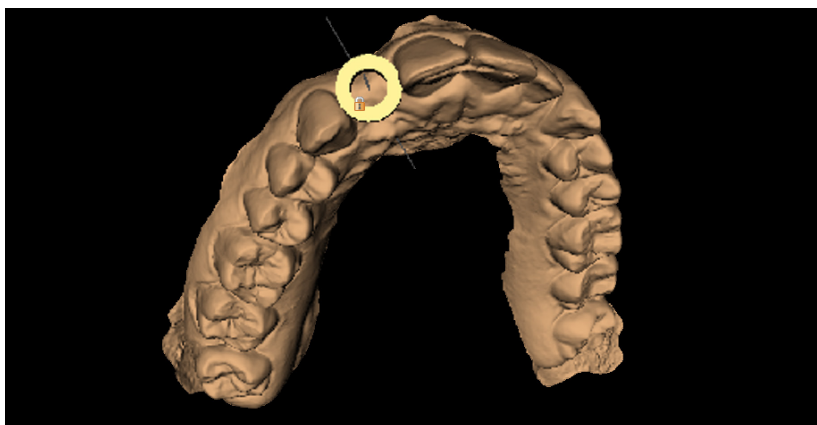


Fig. 4 : L'examen de l'image CBCT à l'aide du logiciel de planification implantaire a révélé une crête osseuse particulièrement fine, d'environ 5 à 6 mm au plus. Sans guide de forage, cette procédure se serait avérée très difficile à mener de façon prévisible sans avoir à recourir à une greffe..



En haut : Planification de l'angulation de forage et du positionnement du canon du guide durant la phase de conception du guide chirurgical. En bas : Visualisation finale du placement de l'implant en superposition des données CBCT de la patiente.

un maximum d'os vestibulaire dans cette crête particulièrement fine et d'éviter à avoir à recourir à des procédures de greffe invasives et coûteuses, tout en étant cependant assurés d'un résultat esthétique optimal.

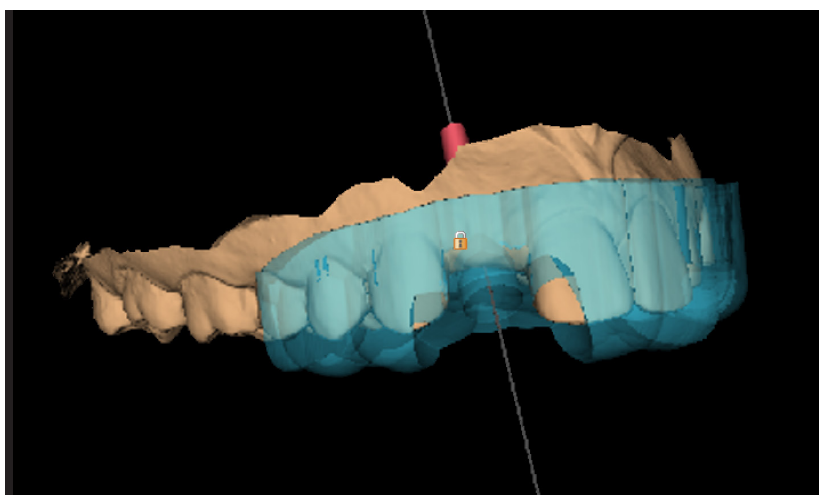
Après avoir intégré les données anatomiques de la patiente, l'implant virtuel et la restauration virtuelle dans le logiciel de planification implantaire, nous avons planifié l'intervention. L'implant virtuel a été placé dans une position idéale relativement au wax-up et à la dent virtuelle n° 7 [12]. Un guide de six dents – canine à canine – a été conçu en raison de la capacité à obtenir une stabilité optimale en utilisant les faces mésiales et distales des dents adjacentes à la zone édentée. Le guide a été conçu à l'appui de paramètres qui correspondent à ceux des forets guidés de 22 mm du Kit Zimmer.

Il a été procédé à une lecture optique de la dentition à l'aide du Cerec Omnicam (Sirona Dental, Bensheim, Allemagne). Ces fichiers ont ensuite été convertis au format STL par un laboratoire local à des fins d'intégration dans le logiciel (Blue Sky Plan 3, Blue Sky Bio, Grayslake, Illinois, États-Unis).

Le fichier STL présentant la plus haute résolution a été exporté à partir du logiciel Blue Sky Bio, seule étape de la procédure à avoir entraîné des frais. Ces frais vont de 11 à 20 USD, en fonction du volume commandé. D'autres logiciels de planification implantaire appliquent des tarifs différents.

FABRICATION DU GUIDE, ASSEMBLAGE ET STÉRILISATION

Le fichier STL du guide chirurgical a été importé dans PreForm, logiciel gratuit de Formlabs, pour la préparation des modèles en impression tridimensionnelle. Le guide a été orienté dans le logiciel de sorte à réduire au minimum les forces transversales d'adhérence en cours d'impression, permettant l'évacuation de l'excédent de résine. Des points de support ont été ajoutés uniquement au niveau des surfaces non occlusales pour



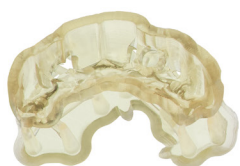

Conception finale du guide avant exportation du modèle.

maintenir l'adaptation précise du guide. Les points de support ont été examinés avec soin et enlevés manuellement des points de perforation du guide pour faciliter le post-traitement et l'insertion du canon de forage en métal. Le volume de résine utilisé était de 10,49 ml. Le fichier de la forme entièrement préparée a été ensuite envoyé à la Form 2 et imprimé avec la résine Dental SG de Formlabs.

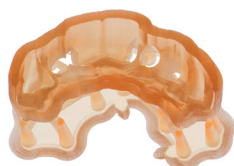Après impression, le guide a été enlevé du réceptacle de fabrication et rincé dans deux bains composés à 91 % d'alcool isopropylique pendant 20 minutes en tout, puis laissé à l'air libre pour séchage. Ensuite, le guide a été post-traité dans un four de durcissement. Les supports ont été enlevés, et un canon de guidage en acier inoxydable, qui correspond aux cuillers Zimmer de taille A, a été inséré dans le trou du guide en résine pour finaliser la fabrication du guide.

Enfin, le guide a été placé dans un emballage idoine et stérilisé en autoclave en vue de la procédure.

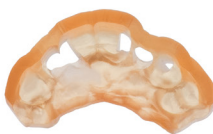Fig. 5 : Le guide chirurgical a été imprimé avec la résine Dental SG sur une imprimante Form 2, rincé à l'alcool isopropylique, entièrement post-traité, fini, équipé d'un canon de guidage en métal, et stérilisé en vue de sa mise en œuvre opératoire.



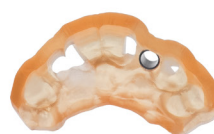IMPRIMÉ



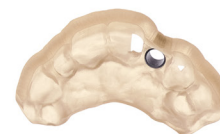POST-TRAITÉ



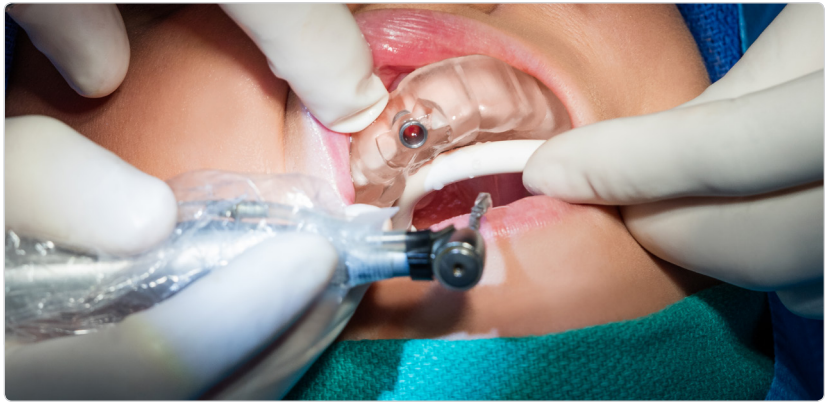FINI



ASSEMBLÉ



STÉRILISÉ

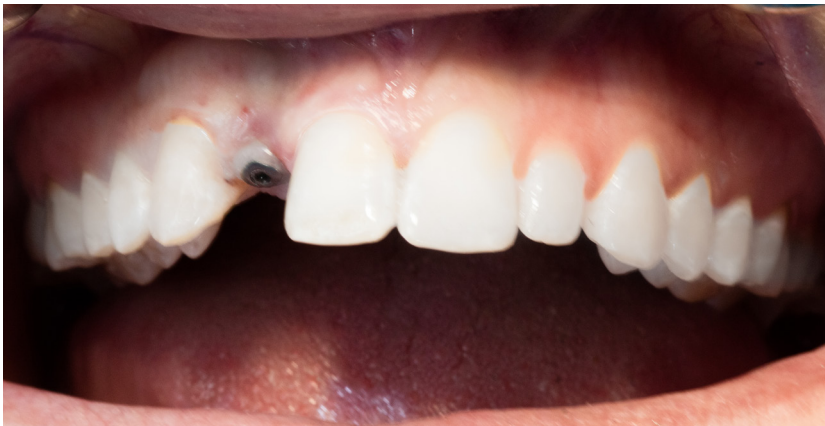

PROCÉDURE CLINIQUE

La patiente a été mise sous azithromycine à un dosage de 500 mg la veille de l'intervention, à poursuivre pendant trois jours. Le jour de l'intervention, la patiente a été invitée à procéder à un rinçage préopératoire d'une durée de 1 minute au gluconate de chlorhexidine à 0,12 %, puis habillée en préparation de la procédure implantaire. 1 ampoule de septocaïne 4 % avec épinéphrine 1:100 000 et 1 ampoule de lidocaïne 2 % avec épinéphrine 1:50 000 ont été infiltrées dans la zone n° 7 [12], au niveau du vestibule et du palais.

Le guide a été placé à titre d'essai dans la bouche de la patiente pour en vérifier la bonne adaptation et la stabilité, et le bistouri circulaire inséré à l'endroit désigné selon la gaine de guidage. La cuiller Zimmer appropriée de taille A a été utilisée avec le foret de 2,85 mm x 22 mm conformément au protocole de forage, avec irrigation abondante (chlorure de sodium 9 %), pour procéder à l'ostéotomie.

Fig. 6 : L'examen postopératoire a fait apparaître des résultats positifs. Une image CBCT postopératoire a ensuite été prise pour comparer le placement réel de l'implant au placement planifié.



Après quoi le guide a été enlevé et l'ostéotomie irriguée et inspectée pour s'assurer de l'absence de fenestrations ou de déhiscences de l'os alvéolaire. Le forage étant réalisé entièrement en zone osseuse, l'implant a été posé à l'aide d'une pièce à main à couple de 30 Ncm. Le placement définitif a été finalisé par la mise en œuvre manuelle d'une clé dynamométrique, donnant lieu à une bonne stabilité primaire à environ

35 Ncm. La prise d'une radiographie rétro-alvéolaire a ensuite permis de confirmer que l'implant avait été parfaitement mis en place lors de l'ostéotomie.

Un pilier de cicatrisation sur mesure a été créé à l'aide d'un pilier Zimmer temporaire et d'un matériau temporaire bis-acrylique. Ce pilier a été formé en conséquence, et serré manuellement dans l'implant (~ 15 Ncm). Il a été ensuite procédé à la prise d'une image CBCT postopératoire à l'aide de l'Orthophos XG 3D de Sirona (Sirona Dental, Bensheim, Allemagne). Enfin, depuis son traitement orthodontique, la patiente portait un appareil mobile à crochets de type Hawley avec une dent prothétique au niveau de la n° 7 [12]. L'appareil a été remis en place à titre d'essai, et le relief de la surface intérieure a été ajusté pour réduire la pression sur le site implanté. Munie des consignes postopératoires pertinentes, la patiente est rentrée chez elle.

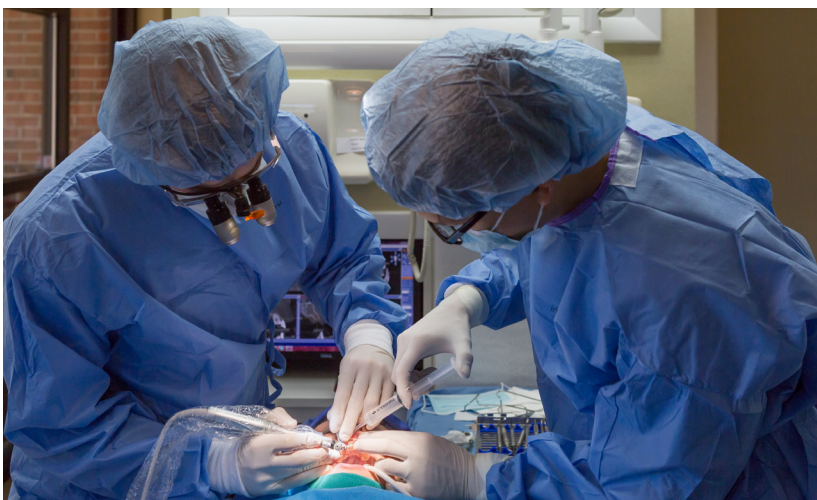

Fig. 7 : La phase de forage : David WHITLEY et Sompop BENCHARIT à l'œuvre.

Discussion

Pour évaluer les résultats cliniques de la procédure implantaire dentaire, nous avons comparé le plan pré-intervention au placement réel final de l'implant. L'image CBCT postopératoire a été importée à partir du plan original dans le logiciel Blue Sky Bio. La densité de l'image a été ajustée de manière appropriée de sorte à faire apparaître l'implant dans une fenêtre et les dents dans l'autre. Ceci a permis la superposition des deux images en faisant correspondre les points communs des dents.

L'analyse de la déviation entre le placement implantaire final et le placement original planifié tout au long des coupes a révélé un placement très précis. En raison des artefacts liés à l'élément métallique sur

l'imagerie CBCT, il s'est avéré difficile de qualifier la déviation exacte. La déviation maximale de la position de l'implant mesurée au point d'entrée était de 0,23 mm (Cf. Fig. 8). La déviation maximale relevée au niveau de l'axe longitudinal de l'implant était de 2,5°. Il n'a été procédé à aucun relevé au niveau de l'apex en raison de la distorsion de l'image résultant de la perforation transversale (*vent*) du filetage cylindrique en creux (*screw*) dans la partie apicale de l'implant – réel – et de son absence dans le cylindre créé virtuellement.

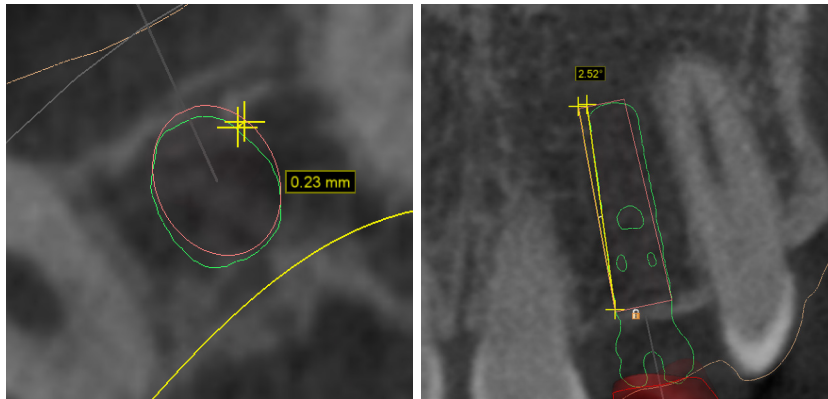


Fig. 8 : Superposition du placement planifié de l'implant (en rouge) et du placement réel de l'implant (en vert) (image de gauche) et idem pour l'angulation (image de droite).

La précision finale du placement de l'implant était largement dans la fourchette des résultats obtenus à l'issue des études cliniques les plus rigoureuses d'interventions implantaire CFAO réalisées avec une imprimante 3D industrielle classique^{4,9}.

Sources d'erreur dans la production CFAO des guides chirurgicaux:

- Précision de l'image intra-buccale
- Précision de l'image CBCT
- Précision du logiciel de planification implantaire
- Précision de l'imprimante
- Tolérances dimensionnelles du foret et de la gaine du guide
- Erreur humaine
- Mouvements du ou de la patient(e)

COMPARAISON DÉVIATION MOYENNE PLANIFIÉE – DÉVIATION MOYENNE RÉELLE

TECHNIQUE CHIRURGICALE	POSITION DE L'IMPLANT AU POINT D'ENTRÉE (mm)	ANGULATION
À main levée ⁵	2,0 – 2,5	Pas de données
Mise en œuvre d'un guide contraignant fabriqué selon les procédés traditionnels ²	1,5	8°
Mise en œuvre d'un guide contraignant ⁴	0,9 – 1,0	5°
Guide d'étude clinique	0,23	2,5°

Pour étudier la part d'erreur finale imputable à l'imprimante, le guide imprimé réel mis en œuvre dans l'intervention a été comparé au modèle STL du guide chirurgical produit par le logiciel de planification implantaire. La superposition du modèle planifié et du modèle réel a permis de constater que la position du canon du guide présentait une déviation maximale de 0,1 mm : nous avons donc conclu que sur les 0,23 mm de déviation maximale de la position de l'implant au point d'entrée,

0,1 mm était imputable à l'impression du guide sur l'imprimante Form 2, la part d'erreur restante étant due à des sources autres.

Mais surtout, le degré de précision du placement de l'implant était suffisamment élevé pour ne pas avoir d'impact clinique, et les résultats cliniques pour la patiente étaient très satisfaisants. L'imagerie CBCT postopératoire a montré qu'une bonne épaisseur de l'os vestibulaire avait été conservée et que la profondeur du placement était appropriée.

En outre, la mise en œuvre du guide a considérablement réduit le temps de l'intervention, éliminant la nécessité d'un soulèvement de lambeau, la détermination de l'angle de forage et la ré-approximation des tissus. Résultat : cette procédure, qui dure généralement 60 minutes, n'a duré que 20 minutes.

Conclusion

Jusqu'ici, le coût élevé de la fabrication des guides chirurgicaux a été un obstacle à leur mise en œuvre, le processus type impliquant de confier le plan du guide à un laboratoire dentaire ou autre intervenant externe pour les phases de conception et de fabrication, pour un coût compris entre 250 et 500 USD selon le laboratoire et la complexité du cas.

En utilisant l'imprimante Form 2 et le logiciel gratuit de planification implantaire, les résultats rendent clairement compte d'un processus permettant de produire des guides chirurgicaux précis, et ce à un coût considérablement moindre. Comparée aux imprimantes 3D qui ont la faveur du secteur dentaire actuellement et coûtent plus de 25 000 USD, l'imprimante Form 2 rend la fabrication additive relativement accessible à tous les cabinets et laboratoires dentaires, à seulement 3 500 USD.

Les guides chirurgicaux peuvent également être produits à un coût variable extrêmement abordable : dans notre étude clinique, le coût de production unitaire réel d'un guide chirurgical s'est élevé à tout juste 29,53 USD.

COÛT DES ÉTAPES DE PRODUCTION DE NOTRE GUIDE CHIRURGICAL

ITEM	COÛT
Exportation du modèle de guide à partir du logiciel de planification implantaire	19 USD*
Résine Dental SG (11 ml)	4,39 USD
Utilisation du réservoir à résine (par coût unitaire)	0,74 USD**
Gaine de guide en acier inoxydable (réutilisable)	5,40 USD
Coût total variable de production du guide	29,53 USD

*Coût d'exportation par guide basé sur la tarification du logiciel Blue Sky Bio, qui varie de 11 à 20 USD en fonction du volume de la commande. Le coût d'exportation varie en fonction du logiciel de planification implantaire utilisé.

**Coût d'utilisation estimé en divisant le coût du réservoir à résine (59 USD) par un volume d'impression de 80 guides par réservoir plein.

Il importe de souligner par-dessus tout que ce processus établit des procédés de production de guides chirurgicaux à coût maîtrisé, sans pour autant affecter la qualité des guides produits. Le cas clinique présenté a fait la démonstration de la mise en place d'un implant avec placement final précis largement dans la fourchette des tolérances retenues par les systèmes d'impression tridimensionnelle utilisés à l'heure actuelle en chirurgie dentaire, donnant lieu à un résultat clinique extrêmement satisfaisant pour le client.

Bibliographie

1. Kola MZ, Shah AH, Khalil HS, Rahah AM, Harby NMH, Sabra SA, Raghav D: Surgical templates for dental implant positioning; current knowledge and clinical perspectives. *Niger J Surg* 21(1):1 – 5, 2015
2. Sarment, DP, Sukovic, P, Clinthorne, N. Accuracy of implant placement with a stereolithographic surgical guide. *Int J Oral Maxillofac Implants. Inter J Oral Maxillofacial Implants* 28 M18(4):571 – 577, 2003
3. Greenberg A: Digital technologies for dental implant treatment planning and guided surgery. *Oral Maxillofacial Surg Clin N Am* 27:319 – 340, 2015
4. Nickenig HJ, Eitner S, Rothamel D, Wichmann M, Zoller JE: Possibilities and limitations of implant placement by virtual planning data and surgical guide templates. *International Journal of Computerized Dentistry* 15(1): 9 – 21, 2012
5. Arisan V, Karabuda CZ, Mumcu E, Ozdemir T: Implant positioning errors in freehand and computer-aided placement methods: a single blind clinical comparative study. *Inter J Oral Maxillofacial Implants* 28(1):190 – 204, 2013
6. Greenstein G, Cavallaro J, Romanos G, Tarnow D: Clinical recommendations for avoiding and managing surgical complications associated with implant dentistry: a review. *J Periodontol* 79(8):1317 – 1329, 2008
7. D'Souza KM, Aras MA: Types of implant surgical guides in dentistry: a review. *J Oral Implantology* 38(5):643 – 652, 2012
8. Torabi K, Farjood E, Hamedani S: Rapid prototyping technologies and their applications in prosthodontics, a review of literature. *J Dent Shiraz Univ Med Sci* 16(1):1 – 9, 2015
9. Gallardo Y, Silva-Olivio IRT, Mukai E, Morimoto S, Sesma N, Cordaro L: Accuracy comparison of guided surgery for dental implants according to the tissue of support: a systematic review and meta-analysis. *Clin Oral Implants Research* 0: 1 – 11, 2016