Kerr™

Cas Clinique

NX3 et Optibond XTR en en cas d'obscurité totale pour la polymérisation: un bridge en trois unités basé sur une endocouronne

Dr. Aleksander Maj

NX3 et Optibond XTR en en cas d'obscurité totale pour la polymérisation: un bridge en trois unités basé sur une endocouronne

Dr. Aleksander Maj,

DDS

Aleksander Maj a obtenu son diplôme à l'université de médecine de Silésie en 2000. Ses centres d'intérêt actuels sont la prothétique peu invasive (adhésives), la prothétique implantaire et l'orthodontie , après plusieurs années d'activité dans les domaines de l'endodontie et de la prothétique classique ainsi que le suivi de formations complètes en parodontologie et en implantologie. Il travaille actuellement au centre médical Reden MAYO-DENT à Dąbrowa Górnicza en Pologne. Ses articles sont publiés dans des revues de dentisterie. Les loisirs du Dr Maj incluent la photographie, l'observation des oiseaux, le VTT et le kitesurf. Ses solides connaissances en anglais et en français lui permettent d'intervenir lors de congrès et de sessions de formation internationaux. Le Dr Maj fait des conférences, dirige des programmes de formation et des ateliers dans le domaine de la dentisterie prothétique depuis 2008.

Le scellement des restaurations adhésives diffère énormément du scellement des restaurations avec tenons. Dans ce dernier cas, plusieurs facteurs sont importants dont la surface totale, le degré de convergence du pilier, la hauteur de ses parois et ses caractéristiques antirotation. Une restauration adhésive n'a pratiquement aucune rétention. La fixation définitive d'une telle restauration dépend exclusivement du procédé de collage (adhésion). Le collage doit impérativement être fait méticuleusement et avec les matériaux adaptés. Pour cela, le choix du système adhésif et du ciment composite n'est pas insignifiant. Dans le cas présenté ci-après, nous avons utilisé OptiBond XTR et un ciment composite classique Nexus NX3 compatible. La compatibilité de ces deux produits réside dans le fait que les composants du ciment déclenchent la polymérisation de la colle, ce qui signifie donc qu'il n'est pas nécessaire de photopolymériser séparément l'agent adhésif. S'il était photopolymérisé, il aurait une épaisseur de seulement 10 microns. Un autre avantage d'OptiBond XTR est qu'il peut être utilisé à la place d'un silane.

Un patient de 45 ans désirait un traitement pour remplacer la dent 25 qui était manquante (Fig. 1, 2). Le remplacement de cette dent avec une couronne implanto-portée était rendu difficile par le récessus profond du sinus maxillaire et le tabagisme lourd du patient - environ un paquet par jour. Le patient n'a pas souhaité risquer la mise en place d'un implant et a plutôt opté pour un bridge non conventionnel fabriqué avec le matériau composite Premise Indirect. Pour cela, une cavité de classe II a été préparée pour la dent 24 en utilisant une restauration composite existante qui a été retirée. La préparation a ensuite été légèrement étendue pour inclure la fissure mésiale. La deuxième partie du bridge a reposé sur une endocouronne placée sur la dent 26 qui avait subi un traitement canalaire. Cette procédure exigeait de retirer l'intégralité de l'obturation existante, d'éliminer les caries présentes sur la face distale et d'abaisser les cuspides fonctionnelles et non fonctionnelles de 2 mm (Fig. 3). Des empreintes ont été prises au moyen d'une technique en deux temps avec un matériau pour empreintes à base de silicone A (Panasil + Take1 Advanced) (Fig. 4). Une fois l'empreinte prise, le champ prothétique a été protégé avec une restauration provisoire.

Le scellement a été réalisé sous isolation totale au moyen d'une digue dentaire. La face interne de la restauration (Fig. 5, 6, 7) a été sablée avec de l'oxyde d'aluminium, rincée au jet d'eau, séchée puis recouverte avec l'adhésif OptiBond XTR (Kerr) (Fig. 8). En

Fig. 1 Vue occlusale préopératoire de la dent manquante (25), obturations existantes sur la 24 et la 26.
Fig. 2 Vue buccale de la dent 26 avitale tachée.
Fig. 3 Préparation de la dent pour le bridge – dent 26 préparée pour l'endocouronne.
Fig. 4 Empreinte des dents préparées au moyen d'une procédure en 2 temps.

1

2

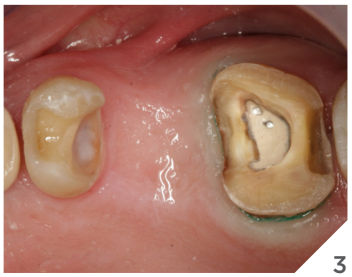
3

4

temps normal, la face collée de la restauration doit être, avant l'application du système adhésif, recouverte d'un silane adapté mais cela n'est pas nécessaire avec OptiBond XTR.

La restauration provisoire a ensuite été retirée. Le reste du ciment provisoire a été retiré avec OptiClean (Kerr) et la surface ayant précédemment reçu l'agent adhésif a été rafraîchie avec une sableuse. Les dents-piliers ont été rincées et légèrement séchées au jet d'air. Les surfaces tissulaires ont été recouvertes avec OptiBond XTR (Fig. 9), alternant l'application du primer automordançant OptiBond XTR et de l'agent adhésif OptiBond XTR. Le primer a été appliqué par frottement sur la surface pendant 20 secondes puis lissé au jet d'air moyen pendant 5 secondes. Ensuite, l'adhésif OptiBond XTR a été appliqué puis frotté doucement pendant 15 secondes pour garantir sa pénétration. L'agent adhésif a été étalé au jet d'air doux pour commencer puis plus puissant par la suite, de manière à obtenir une fine couche uniforme à la surface des piliers.

Le scellement a été réalisé avec le ciment composite NX3 (Kerr). Ses composants permettent le durcissement de l'agent adhésif OptiBond XTR, éliminant ainsi la nécessité de polymériser séparément ce dernier après son application sur la restauration et sur la surface de la préparation. Cela a, d'une part, facilité le travail et, d'autre part, assuré une protection contre la polymérisation éventuelle d'une couche trop épaisse d'adhésif qui pourrait empêcher le logement correct de la restauration. En revanche, avec une fine couche d'OptiBond XTR de 10 microns (selon les allégations du fabricant), cela ne devrait pas poser de problème.

Les grandes dimensions de l'endocouronne ont suggéré la nécessité d'utiliser le ciment à polymérisation double NX3 en teinte claire (Fig. 10). Nous étions ainsi certains que la polymérisation serait totale. Le ciment en excès (Fig. 11) a été éliminé au moyen d'un instrument en plastique plat après une première polymérisation brève, une fois le ciment ayant pris une forme de gel (Fig. 12, 13). Après l'élimination du ciment en excès, les bords de la restauration ont été photopolymérisés avec la lampe Demi Ultra (Kerr) pendant 20 secondes de chaque côté. De petites quantités de matériau en excès ont été retirées au moyen d'une fraise diamantée à grain fin, puis le tout a été poli avec les instruments Opti1Step (Kerr) et Occlubrush (Kerr).

La protection de la molaire, après un traitement canalaire, au moyen d'une endocouronne est une bonne alternative à une couronne classique, essentiellement en raison des économies réalisées en termes de préparation tissulaire. Grâce à la diversité des restaurations adhésives nécessitant simplement le "collage" sur la surface résiduelle d'une dent sans nécessiter de meulage pour la rétention, il est possible d'utiliser des bridges hybrides qui relient différents types de restaurations ensemble. Dans le cas décrit ici, nous avons utilisé un bridge consistant en un inlay et une endocouronne ainsi qu'un bridge modelé avec des fibres de polyéthylène incrustées dans le matériau Premise Indirect (Fig. 14, 15, 16, 17).

5

Fig. 5 Bridge adhésif fabriqué avec le matériau composite Premise Indirect.
Fig. 6 Détails de l'anatomie de la face occlusale.
Fig. 7 Vue du côté de la préparation
Fig. 8 Système adhésif de sixième génération OptiBond XTR (Kerr) en conditionnement unidose.
Fig. 9 Application de l'agent adhésif sur la face tissulaire.
Fig. 10 Ciment NX3 – version à polymérisation double (auto-/photopolymérisation), teinte claire.
Fig. 11 Vue immédiatement après la mise en place de la restauration – le ciment en excès est visible.
Fig. 12, 13 Élimination du ciment en excès après une première photopolymérisation brève
Fig. 14 Vue occlusale de la restauration collée.
Fig. 15 Vue buccale de la restauration collée
Fig. 16, 17 Suivi à 16 mois.

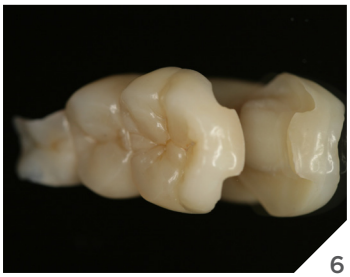
6

7

8

9

10

11

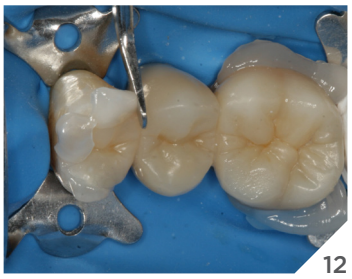
12

13

14

15

16

17